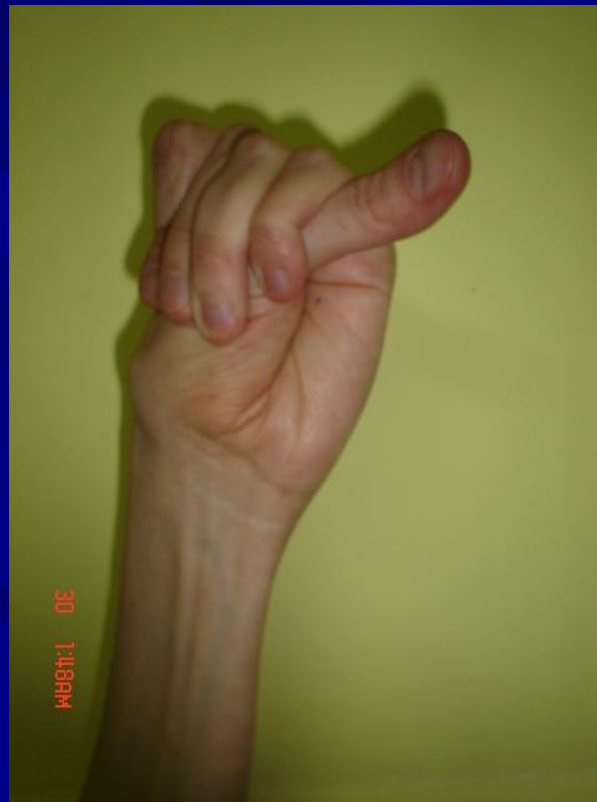

A Marfan-szindróma tünetei képekben

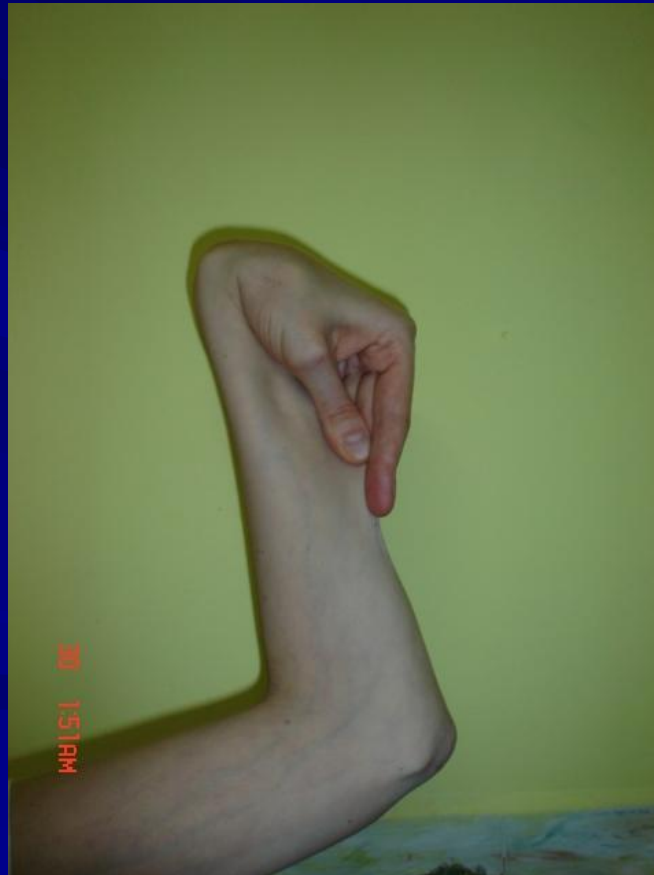Hüvelykujjtűnet I.

Módosított Steinberg-tűnet: A tenyér felé közelített hüvelykujj körme teljes egészében túllóg a tenyér ulnaris (kisujj felőli) szélén a kéz ökolbe szorításakor, a másik kéz segítsége nélkül is.
(Major kritérium a Gent nozológiában)

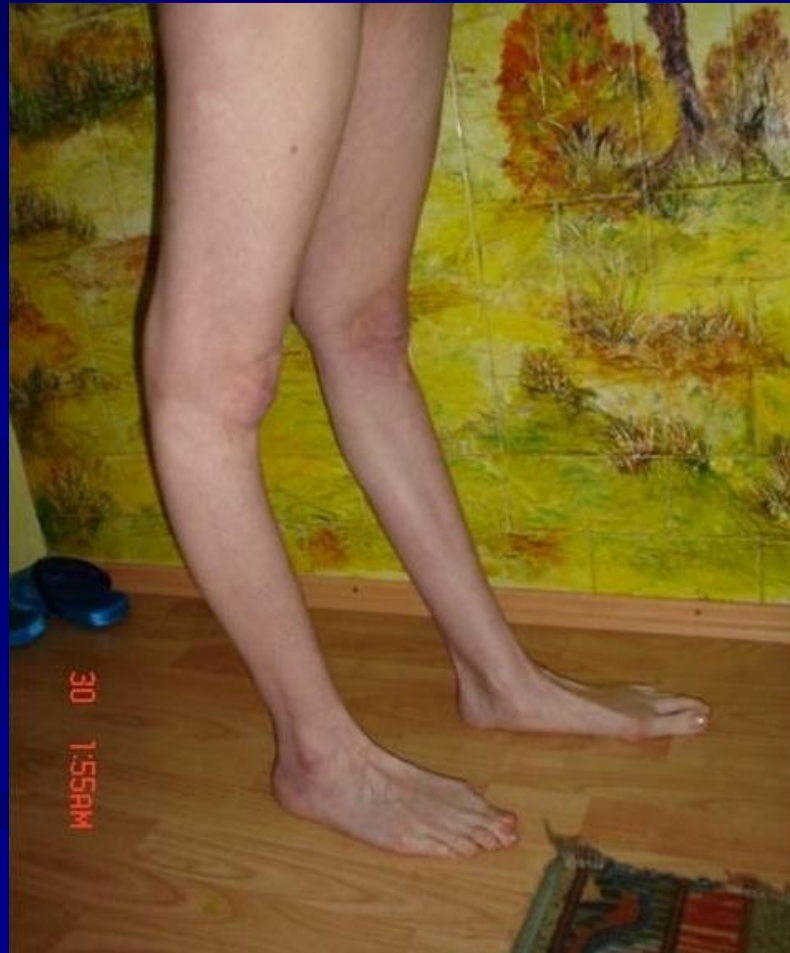

„Hattyú” – Ízületi hipermobilitás I.

Az ízületek hipermobilitása: laza, tág határok között mozgatható ízületek
(Minor kritérium a Gent nozológiában)

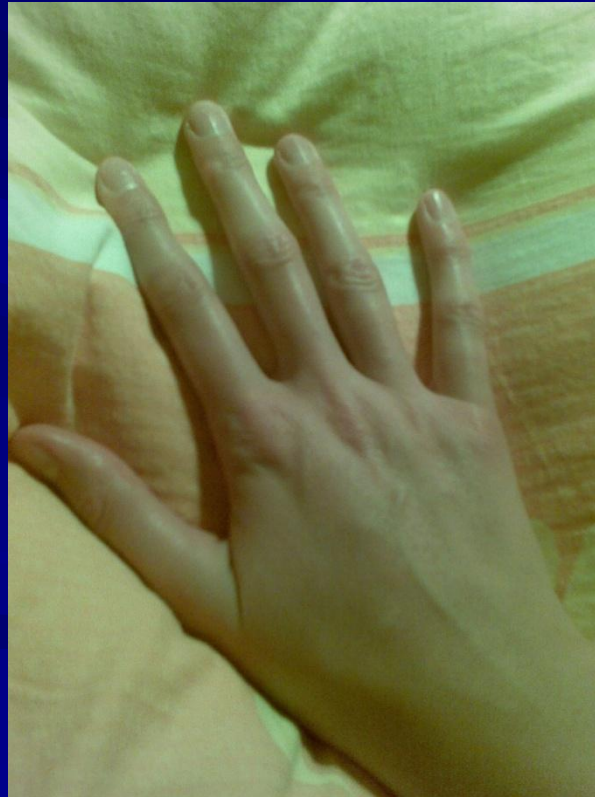

Ízületi hipermobilitás II.



Arachnodactylia

A láb- és kézközépcsontok, valamint az ujjpercek (metatarsusok, metacarpusok és a phalanxok) meghosszabbodása következtében a hosszú, vékony ujjak póklábakra emlékeztetnek (pókujjúság, arachnodactylia).



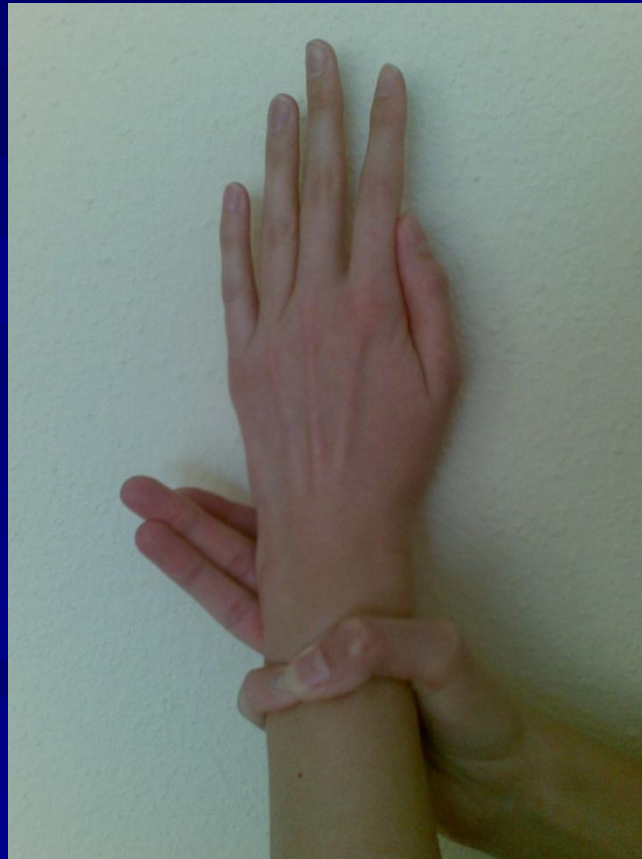
Hüvelykujjtünet II.



Walker-Murdoch-féle csuklótünet

Csukló tünet: Akkor áll fenn, ha a hüvelykujj és az ötödik ujj (kisujj) utolsó ujjperce átfedésbe hozható a másik csukló körülfogásakor.

(Major kritérium)



Készült: BZ és VCS
összeállításának módosításával

2010. február 23.